


Estética Integrada : Del Blanqueamiento a la Restauración Adhesiva con Carilla cerámica

Dr. Sergio Gustavo Kohen



- **Doctor en Odontología**
- **Profesor Adjunto de la Catedra de odontologia Integral Adultos de la Universidad de Buenos Aires – Argentina**
- **Profesor de Postgrado de la Universidad del Salvador –Buenso Aires –Argenitna**
- **Autor del libro Estetica del Color Dentario : Blanqueamiento Integral – Buenos Aires 2002.**
- **Autor del libro Color , Estética y Blanqueamiento Integrados: Atlas de Procedimeintos y Técnicas – Buenos Aires 2007.**
- **Dictante de cursos de posgrado de la Asociacion Odontologica Argentina en Argentina y Latinoamerica.**

Introducción

En estos tiempos todos sabemos la real importancia de la Estética en la vida moderna. La posibilidad de poder sonreír con piezas dentales que muestren una integración de color , forma y armonía es algo que cada vez mas es valorado por nuestra sociedad . Es por esto que el Blanqueamiento Dental se muestra desde hace varios años como una técnica de real difusión en la profesión odontológica basada fundamentalmente en la gran demanda de nuestros pacientes que consultan sobre la posibilidad de mejorar coloración dentaria . En caso de desarmonías gingivales , la microcirugía estética puede ser un recurso práctico y predecible. La utilización de carillas, coronas cerámicas o de Circonio pueden representar un tratamiento , predecible y confiable , cuando las condiciones , básicas de salud se encuentran ya resueltas

Sera entonces de vital importancia comenzar con un diagnostico claro, para luego establecer un plan de tratamiento singular y predecible para cada situación clínica.

Caso Clínico :

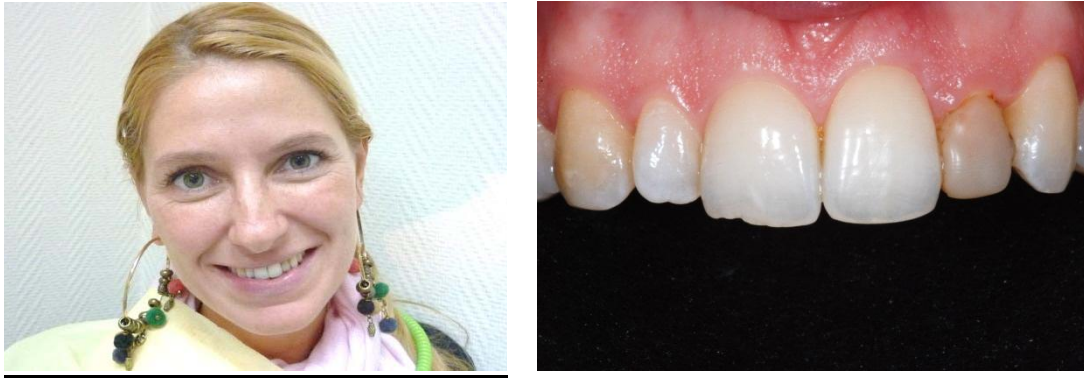

Fig 1 y 2 Se presenta a la consulta una paciente de 32 años de edad con desarmonías de color , forma y posición . Se observa el insisivo lateral superior izquierdo con una gran restauración antigua pigmentada y en posición hacia palatino .

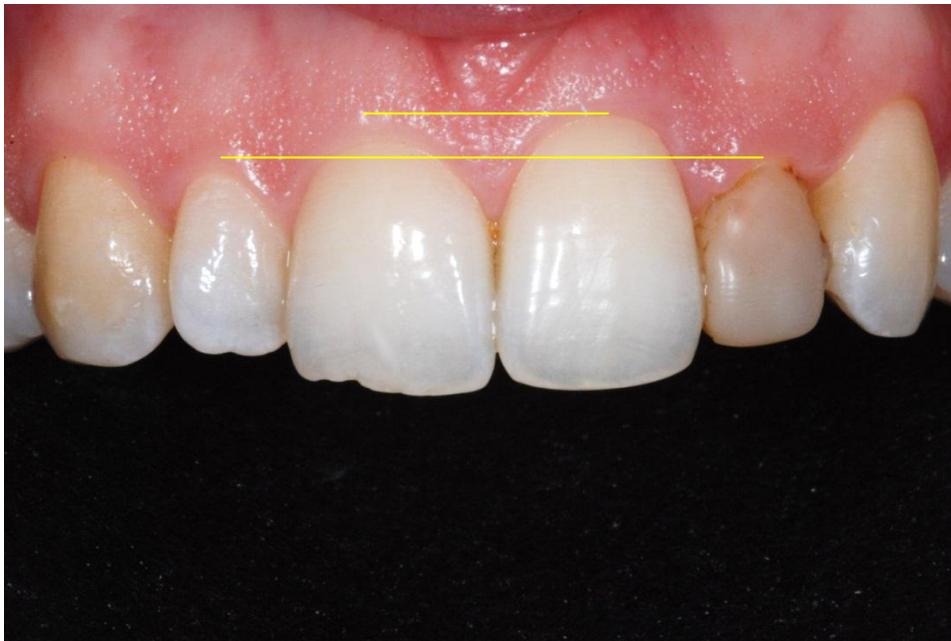

Fig 3 En la imagen se observa los diferentes niveles de altura gingival motivo por el cual se decide realizar una microcirugía con gingivoplastia en la búsqueda de igualar la simetría de ambos sectores .

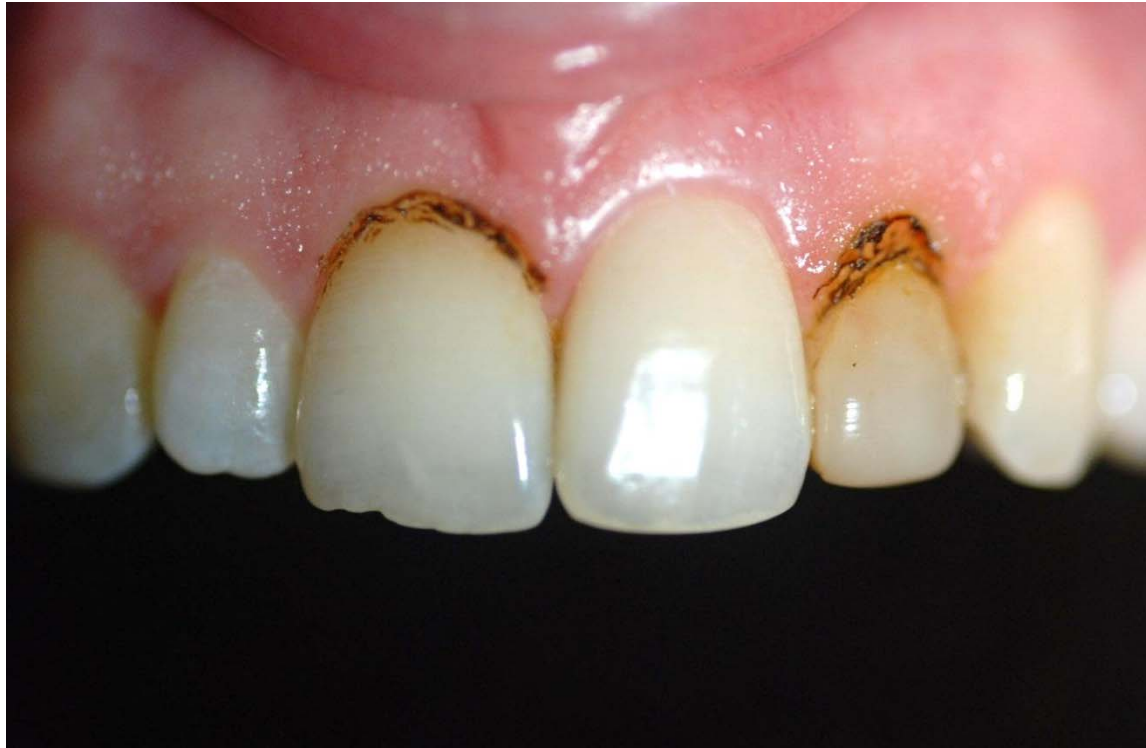

Fig 4 :Post operatorio inmediato luego de la microcirugía periodontal con bisturí eléctrico

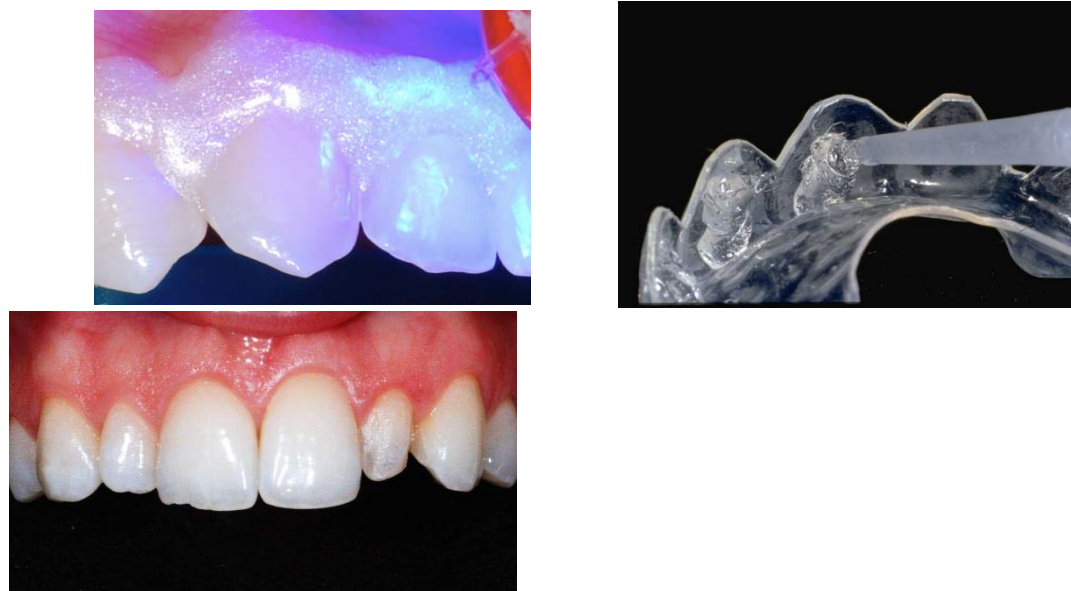


Fig 5, 6 y 7 : Blanqueamiento combinado , Profesional y ambulatorio , luego foto post operatorio con la preparación del insisivo lateral para una carilla .

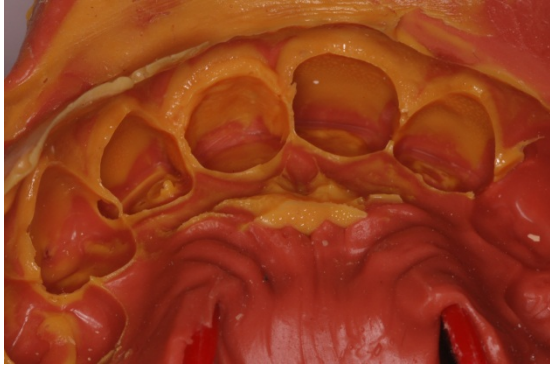


Fig 8 y 9 : Impresión para la carilla del insisivo lateral usando una Silicona por adición altamente hidrofílica Aquasil Ultra (Dentsply) , en este caso en un tiempo Aquasil Putty y Aquasil XLV

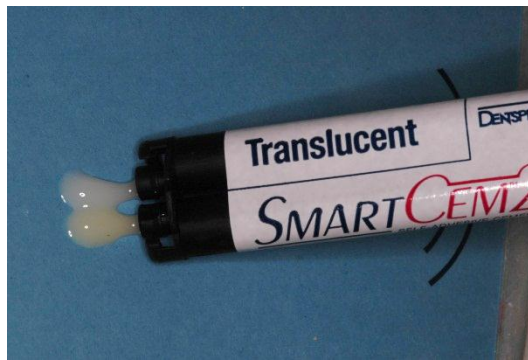
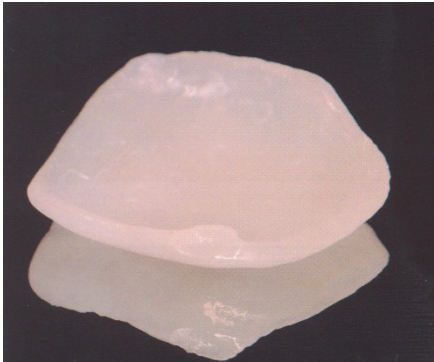

Fig 10 y 11 : Carilla realizada en Cerámica inyectada sistema Cergo (DeguDent) luego del grabado de la cerámica con ácido Hidrofluorídrico , se realizó la fijación usando una resina translúcida autoacondicionante de polimerización dual Smart Cem 2 (Dentsply)

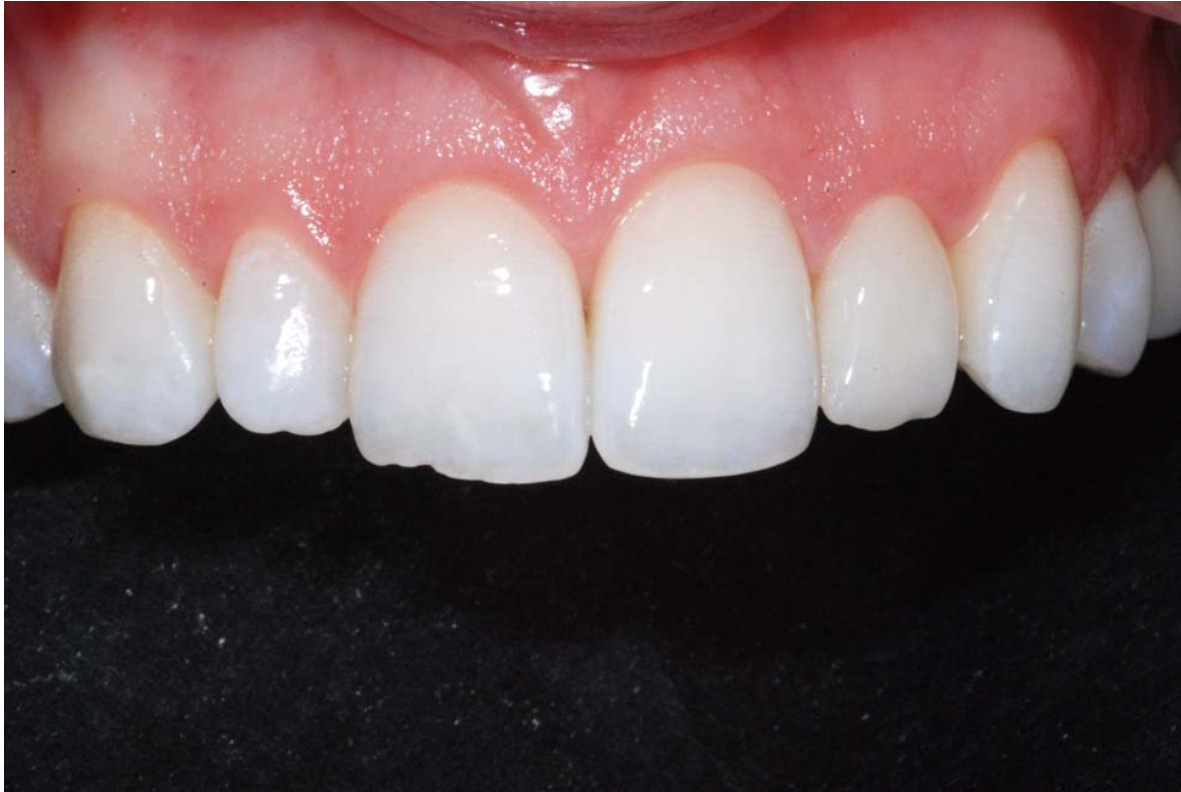

Fig 12: Post operatorio luego de 1 mes de terminado el caso

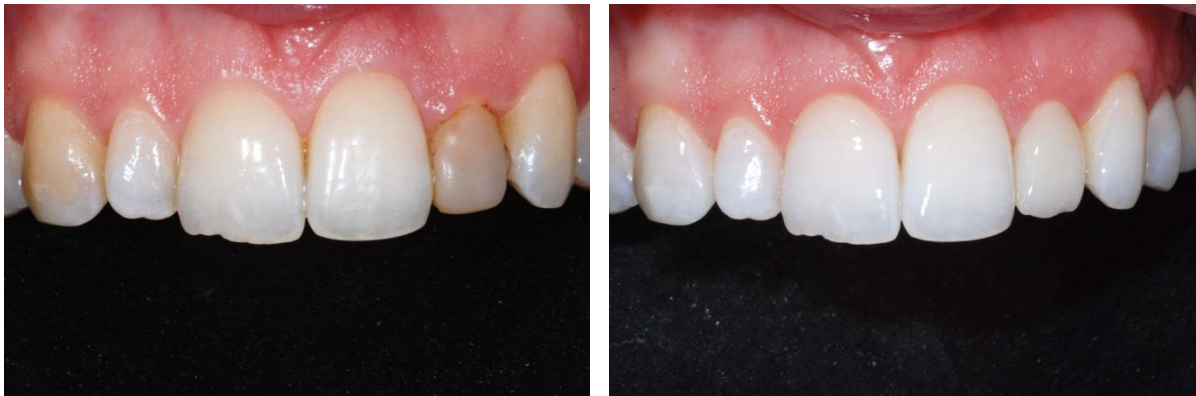

Fig 13 y 14 :Pre y post operatorio del caso




Fig 15 y 16 : Pre y post operatorio del caso donde se puede observar los cambios en la sonrisa logrando una armonía estética .

Conclusiones :

La odontología Integral , debe partir de un correcto diagnóstico no solo de los parámetros estéticos básicos , sino poner énfasis en el estado de salud y topografía de los tejidos gingivo-periodontales, poder elaborar un plan de tratamiento personalizado en el cual el paciente , interprete la valorización de la salud periodontal como base de cualquier tratamiento restaurador . El Blanqueamiento , la microcirugía periodontal y las restauraciones estéticas con carillas , resinas u otro procedimiento conservador , pueden ser un recursos importantes para el logro de una apariencia estética natural .

Bibliografía :

1. Andreasen, FM, Flugge E., Daugaard- Jensen J., Munksgaard EC. Treatment of crown fractured incisors with laminate veneer restorations: an experimental study. Endod. Dent. Traumatol. 1992 Feb. ; 8 (1): 30-5
2. Garber DA, Goldstein RE, Feiman RA. Porcelain laminate veneers. Chicago: Quintessence, 1998.
3. Conceição E. Nochi , Restaurações estéticas: compósitos, cerâmica e implantes. Porto Alegre: Artmed; 2005.
4. Magne P, Belser U. Restuaraciones de porcelana adherida en la dentición anterior: un abordaje biomimético. Chicago: Quintessence:2002
5. Adolfi Dario . Natural Esthetics . Quintessence Publishing (September 2002)
6. Kohen Sergio , De Franceschi Carla Rodriguez . Color, Estética y Blanqueamiento Integrados : Atlas de procedimientos y técnicas . Sacerdoti editores Buenos Aires 2007
7. Kohen Sergio , Bravermann Santiago , Reis Rodrigo . Cerámicas sin metal : Circonia y su aplicación con el sistema CAD-CAM Cercon . Revista de la Asociación Odontológica Argentina .vol95,nro2 pag.109-121.Abril-Mayo2007

Dirección del autor : Marcelo T de Alvear 2142 piso 10 ---CABA Buenos Aires . Argentina

sgkohen@gmail.com

